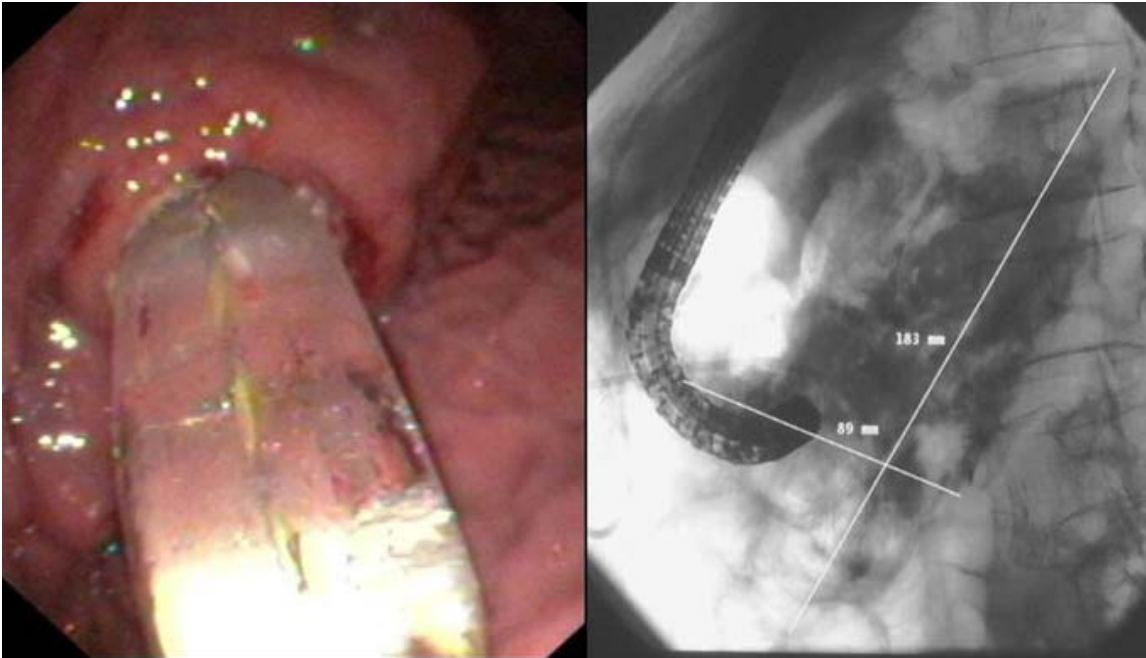


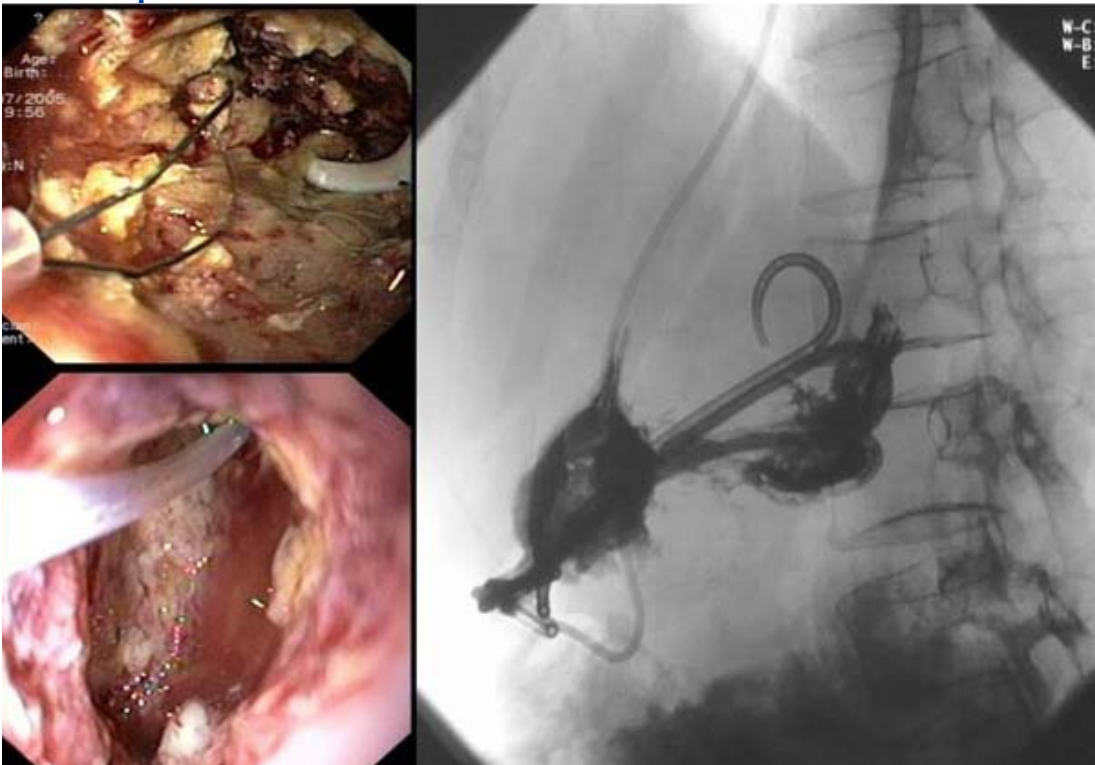
TRANSGASTRISCH-RETROPERITONEALE NEKROSEKTOMIE



Links: Dehnung des Magenstromas zur Zyste (mit 18 mm TTS-Dilatationsballon)

Rechts: Endoskopie der Nekrosehöhle retroperitoneal (Röntgenbild, Kontrastmittel in der Zystenöhle)

Endoskopisches Debridement einer Pankreasnekrose



Absziedierende Pankreatitis – Gangrekonstruktion

