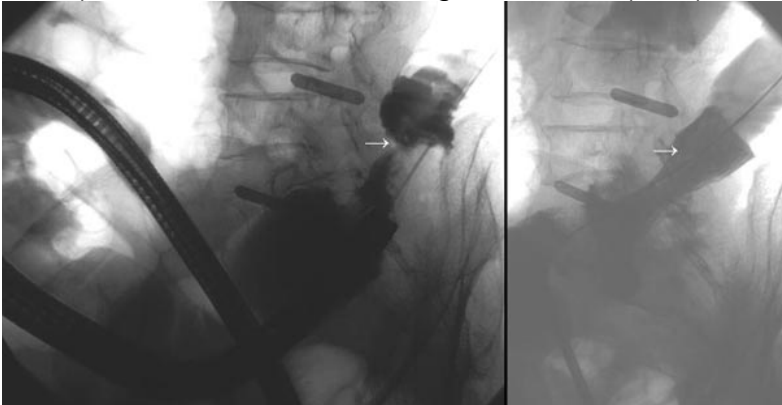


## METALLSTENT-VERSORGUNG VON TUMORSTENOSEN

### Dickdarm-Stent (selbst-expandierender Metallstent)

Dickdarmstenose bei 93-jähriger Patientin (Stent gegen Darmverschluss)

Links: Spiegelung, Draht (Pfeil) in der Tumorstenose (Röntgen-bild mit Kontrastmittel im Darm), Rechts: Nach Entfaltung des Stents (Pfeil) über den Draht



### Stents wegen Gallengang- und Duodenalstenose

Gallengangskarzinom:

A. Gallengang-Stenose mit Wallstent® (Boston Scientific, d=9 mm, l= 6 cm)

B. Duodenum-Stenose mit Wallstent enteral® (Boston Scientific, d=20 mm, l=6 cm)

Der endoskopische Zugang zum Gallengang (ERCP-Bild links) d. Duodenalstent blieb erhalten.

### Prospektive Serie (20 Duodenalstents): *Nach Schiefke et al. 2003*

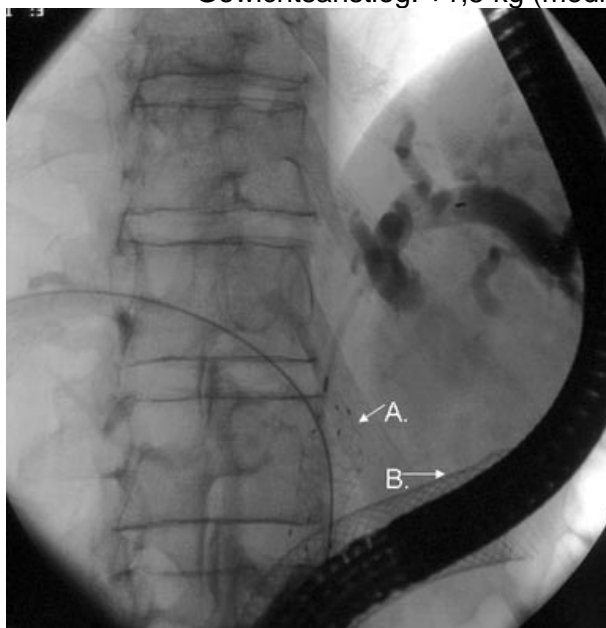
100 % Erfolgreiche Implantationen

Nach 4 Wochen: 23% Breikost

77% feste Kost

92% ohne Magensäure-Reflux

Gewichtsanstieg: +1,5 kg (median)



Innere Medizin I: **Gastroenterologische Endoskopie**

OA Univ.-Doz. Dr. G. Wolkersdörfer, OA Dr. T. Haas

Leiter: Univ.-Prof. Dr. F. Berr

Anmeldung: Tel +43(0)662 4482-57197 DGKS Maria Fuschlberger

[www.salk.at/m1.html](http://www.salk.at/m1.html)