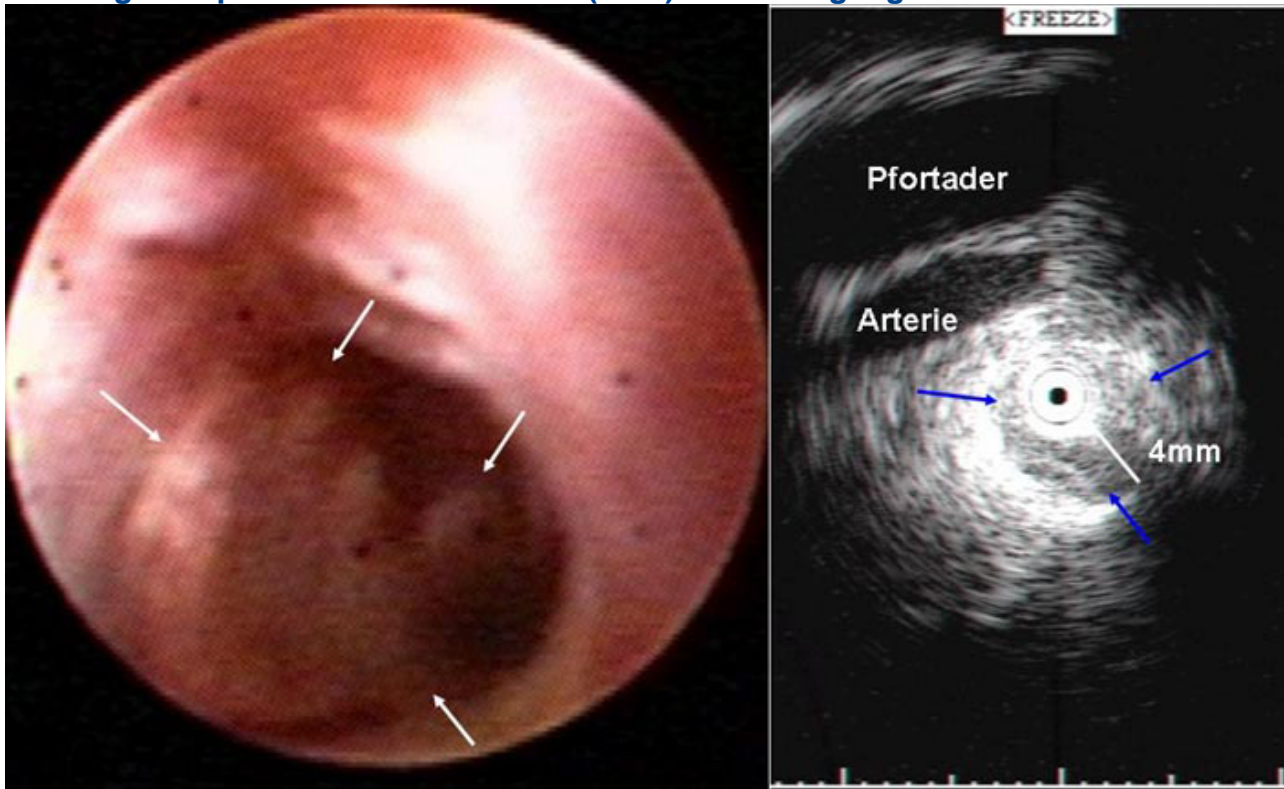


CHOLANGIOSKOPIE

Cholangioskopie einer Tumorstenose (Pfeil) im Gallengang



Links: Cholangioskopie (für gezielte Biopsie)
Rechts: Intraduktaler Ultraschall (15-20 MHz)